Embolización en los territorios otorrinolaringológicos

D Herbreteau
JP Cottier
L Brunereau
D Sirinelli
J Laffont
A Aymard
JJ Merland

Resumen. – Los tres ejes de la neurorradiología operatoria (embolización, quimioperfusión intraarterial selectiva, revascularización) representan indicaciones terapéuticas múltiples (neurocirugía, neurología, otorrinolaringología maxilofacial y plástica, cirugía vascular, hematología y oncología). Estas intervenciones pueden preparar a la cirugía, completar o reemplazarla. Son técnicas poco invasivas que constituyen un progreso para el enfermo, la atención médica, los costes de salud y la duración de la hospitalización. Postoperatorio en general simple y ausencia casi total de riesgo infeccioso constituyen algunas de las ventajas en campos sensibles como los cerebromeníngeos. Actualmente, la neurorradiología operatoria, en patología otorrinolaringológica, es una especialidad en plena expansión. Las indicaciones de la arteriografía con objetivo diagnóstico de la zona cervicofacial han sido reducidas de forma importante por el desarrollo de las técnicas de diagnóstico por imágenes no invasivas como la TC la RM. No obstante, la arteriografía es todavía irremplazable para el estudio de la angioarquitectura de las malformaciones vasculares, los acufenos vasculares, los tumores hipervascularizados y, en un grado menor, las relaciones de los ejes carotídeos o vertebrales con algunos procesos expansivos, infecciosos o tumorales. El desarrollo considerable de la angiografía operatoria constituye actualmente la indicación mayor para la exploración angiográfica. La angiografía operatoria otorrinolaringológica consiste esencialmente en una embolización. Se utiliza en dos circunstancias principales: la embolización de hemostasia y la embolización de desvascularización lesional que puede ser preoperatoria o exclusiva. El principio de la embolización consiste en depositar en la luz arterial y/o capilar un material extraño con el objetivo de ocluirla. Un émbolo así introducido se bloquea en un lugar determinado del vaso. La desvascularización obtenida y la duración de la oclusión dependen de la naturaleza del émbolo.
Después de una recapitulación de los grandes principios de la embolización, se abordarán sus indicaciones: hemostasia, tratamiento de los acufenos, quimioembolización tumoral y tratamiento de las malformaciones vasculares.

© 2000, Editions Scientifiques et Médicales Elsevier SAS, París. Todos los derechos reservados.

Generalidades

La navegación intravascular ha progresado durante estos últimos años gracias a las innovaciones tecnológicas: materiales, microcatéteres, fluoroscopia y angiografía digitalizada.

El principio del tratamiento endovascular se basa en la utilización de las grandes vías vasculares (femorales, humerales o carotídeas) para acceder a una lesión con ayuda de un catéter y en el tratamiento con ayuda de ese catéter. Para utilizar este material, es indispensable disponer de un equipo de angiografía digitalizada y de una fluoroscopia de alta definición. La adquisición y el tratamiento de las imágenes deben ser tan rápidos como sea posible para trabajar en tiempo real. Las condiciones técnicas de la intervención son esenciales para el éxito y la seguridad del procedimiento endovascular.

Denis Herbreteau : *Praticien hospitalier.*
Jean-Philippe Cottier : *Chef de clinique.*
Laurent Brunereau : *Attaché des Hôpitaux.*
Dominique Sirinelli : *Professeur des Universités, praticien hospitalier.*
Jacques Laffont : *Professeur des Universités, praticien hospitalier.*
Service de neuroradiologie (Pr Sirinelli), hôpital Bretonneau, 2 bis, boulevard Tonnellé, 37044 Tours.
Armand Aymard : *Attaché des Hôpitaux.*
Jean-Jacques Merland : *Professeur des Universités, praticien hospitalier.*
Service d'angiographie thérapeutique (Pr Merland), hôpital Lariboisière, 2, rue Ambroise-Paré, 75010 Paris.

VÍAS DE ACCESO

La arteria femoral común en el triángulo de Scarpa es el acceso arterial más cómodo para el cirujano, pues sus manos están alejadas del tubo de rayos X y una pantalla de plomo puede ser interpuesta entre el cirujano y el campo de irradiación. En caso de sinuosidad ilíaca, la arteria humeral se utiliza con el fin de permitir el cateterismo de la arteria vertebral homolateral o el cateterismo de las ramas de la aorta. La punción carotídea se efectúa ahora excepcionalmente gracias a los mejores resultados de los catéteres utilizables por vía femoral. La arteria femoral se cateteriza según la técnica de Seldinger: punción de la arteria con un catéter, paso del guía, retiro de la vaina y paso de un catéter flexible preformado que se elige según los ejes que se van explorar y la edad del paciente (diámetro 5 F para los adultos y 3 a 4 F para los niños, 1 F = 0,33 mm). Este catéter se pasa a contracorriente en la aorta, luego en las carótidas y las vertebrales. Las manipulaciones de un catéter comprenden movimientos de rotación, de impulsión o de tracción. La eficacia de estas manipulaciones se aumenta con la utilización de un guía y con la elección adecuada de la curva distal del catéter.

El cateterismo hiperselectivo se realiza con un microcatéter de flexibilidad progresiva (su diámetro distal va de 0,3 a 1 mm),

introducido en la sonda de diagnóstico 5F. El microcatéter permite cateterizar las arterias de menos de 1 mm de diámetro. Comprende una parte proximal larga, rígida y una parte distal muy flexible. La tolerancia y los resultados de un catéter están condicionados por sus propiedades mecánicas, su adaptación al medio biológico (bio y hemocompatibilidad) y por sus propiedades físicas (radioopacidad, termoplasticidad).

Existen dos tipos de navegación intravascular según la dependencia del microcatéter al flujo. La gran flexibilidad y la elasticidad de la parte distal caracterizan los microcatéteres flujo dependientes. Estos microcatéteres muy flexibles avanzan gracias a la corriente sanguínea. La navegación es flujo independiente cuando necesita un guía para cateterizar la arteria. La sonda se acopla a este guía. Este último tipo de navegación es el más utilizado en la zona otorrinolaringológica. La elección del microcatéter depende también del tipo de embolización: los microcatéteres flujo dependientes se utilizan para los émbolos líquidos, no específicos. Los microcatéteres flujo independientes, más sólidos, pueden además aceptar émbolos específicos o *minicoils* (espirales metálicas trombógenas). A pesar de los progresos de la navegación endovascular, algunos obstáculos impiden el posicionamiento satisfactorio del microcatéter: ligadura quirúrgica, arteria displásica modificada por radioterapia, operación quirúrgica o embolización previa. Además, algunas lesiones no pueden embolizarse directamente por vía arterial. La punción directa percutánea de la arteria más allá del obstáculo permite superar estas limitaciones y conducir el catéter hasta la posición deseada. Permite también alcanzar una displasia venosa, un quiste linfático, una zona fistular arteriovenosa o una capa vascular tumoral para inyectar in situ el producto de embolización [1].

ANESTESIA

La anestesia general es indispensable si se necesita la inmovilidad absoluta del paciente para el tratamiento, como por ejemplo durante la manipulación del catéter en el interior de un aneurisma, o cuando el tratamiento es doloroso y difícilmente controlable por la neuroleptoanalgesia (por ejemplo, inyección de alcohol absoluto). La anestesia general está contraindicada en los casos en los cuales se plantea una evaluación funcional antes de la embolización (por ejemplo, oclusión de una arteria craneal que necesita un examen neurológico durante todo el procedimiento).

La neuroleptoanalgesia favorece la sedación y la analgesia adecuadas, y los inhibidores de fármacos permiten la reversibilidad rápida de sus efectos en caso de plantearse la posibilidad de una evaluación funcional.

Las agentes anticoagulantes se utilizan para prevenir riesgos tromboembólicos vinculados a las manipulaciones de los sistemas coaxiales de los catéteres. Además, la perfusión persistente por los catéteres de suero fisiológico, incluso entre el microcatéter y el microguía, evita la formación de coágulo entre los «espacios muertos».

La prevención de las infecciones obliga al respeto de las reglas de asepsia. En los procedimientos de cateterismo arterial, la antibioticoterapia está reservada al paciente portador de una infección valvular cardíaca. Una antibioticoterapia profiláctica debe ser sistemática en los procedimientos de radiología operatoria con cateterismo por vía venosa o punción ósea [17].

MATERIALES DE EMBOLIZACIÓN

Los productos reabsorbibles aseguran una oclusión de algunas horas (coágulo autólogo) o de algunos días (esponja reabsorbible de gelatina). Se utilizan sobre todo para realizar la hemostasia.

Los materiales no reabsorbibles específicos calibrados de 50 a 1 500 µm acaban por ser excluidos de la luz vascular en algunas semanas. Su tamaño se elige según el de los vasos, los shunts y el de las anastomosis entre el sistema carotídeo externo e interno con el fin de evitar una migración a nivel de la circulación pulmonar o cerebral.

Los productos no reabsorbibles líquidos comprenden el cinoacrilato, el alcohol absoluto y el Ethibloc (proteinato de zeína). Los cianoacrilatos son pegamentos biológicos que se polimerizan en contacto con cualquier sustancia iónica (sangre, suero fisiológico) logrando una oclusión persistente. El tiempo de polimerización es modificado por adición de lipiodol que, además, hace la mezcla radioopaca. La fluidez de la mezcla permite inyecciones en sondas muy finas y, por lo tanto, intervenciones muy distales. La adición de partículas metálicas de tantalio y tungsteno aumenta aún la radioopacidad a la endoscopia y permite un localización macroscópica del tejido embolizado (inyección tumoral in situ). El tantalio negro puede marcar una piel blanca en las embolizaciones de territorio superficial. En estas indicaciones, se preferirá el polvo de tantalio blanco. El alcohol absoluto es un potente esclerosante que destruye el endotelio vascular. El proteinato de zeína (maíz), se reabsorbe en algunas semanas, lo cual explica sus capacidades fibrosantes. La adición de alcohol absoluto le confiere un poder esclerosante inmediato y el lipiodol su radioopacidad.

Las espiras metálicas (coils) son espiras preformadas que retoman su forma inicial cuando son expulsadas del catéter. Son ferromagnéticas o no ferromagnéticas (platino) y presentan formas y calibres diversos. Su utilización está reservada a las brechas vasculares grandes y a las fístulas arteriovenosas. Los *microcoils* se utilizan en el tratamiento endovascular de los aneurismas.

Los balones de látex o de silicona tienen formas y dimensiones variables. Se pueden o no liberar con ayuda de un sistema coaxial.

COMPLICACIONES Y PREVENCIÓN

Para la navegación intravascular se requieren conocimientos anatómicos, fisiológicos y clínicos precisos [16]. En la práctica, la seguridad y la eficacia de la intervención dependen esencialmente de la rapidez del procedimiento y de la experiencia del operador.

Las complicaciones del cateterismo selectivo de una arteria supraaórtica son raras hoy día: hematoma en el punto de punción, disección arterial, despegamiento de una placa de ateroma, seudo aneurismas y creación de un émbolo. Las complicaciones neurológicas graves aparecen en menos de 1/1 000 de los cateterismos selectivos supraaórticos, en pacientes ancianos y/o ateromatosos.

Los riesgos y las complicaciones del cateterismo y de la navegación endovascular son esencialmente la oclusión arterial segmentaria por disección de la subíntima o la proyección embólica a partir de la terminación del catéter o por traumatismo arterial. Estas complicaciones han disminuido desde la introducción de catéteres y guías flexibles con el extremo distal maleable, así como con la utilización más sistemática de la reconstitución de la cartografía arterial *(roadmapping)*. Los tratamientos de estas complicaciones están casi exclusivamente representados por las técnicas intravasculares: fibrinólisis in situ para los accidentes embólicos, dilatación y recanalización con o sin utilización de una prótesis expansiva para las disecciones [14, 23]. Las perforaciones arteriales aparecen únicamente durante la utilización de guías metálicas, generalmente en los vasos muy sinuosos. Su tratamiento es la oclusión del sitio de perforación por embolización [9]. El reflujo en la carótida interna de partículas inyectadas en las ramas de la carótida externa está disminuyendo debido a la utilización de un microcatéter que asegura un cateterismo más distal y así más alejado de la bifurcación carotídea.

Las anastomosis entre las arterias carótida externa, carótida interna y vertebral deben evitar la migración intracraneal de

material de embolización. Su estudio antes de la intervención es sistemático. El peligro aumenta con la utilización de partículas de pequeño tamaño (en particular en el transcurso del microcateterismo), de émbolo líquido y con las embolizaciones en hiperpresión con flujo bloqueado. Las ligaduras arteriales acentúan los riesgos abriendo los sistemas anastomóticos que revascularizan el vaso.

El riesgo de accidente vascular por émbolo (trombo, reflujo particular), es menos importante durante la embolización por punción percutánea. Los riesgos descritos son el paso arterial a contracorriente en las pequeñas ramas de la arteria oftálmica o del sifón carotídeo. El riesgo es entonces importante pues los productos utilizados son de tipo líquido. Otro tipo de complicación es la lesión de órganos nobles con la aguja de punción, a pesar del control fluoroscópico o tomográfico. Los riesgos de extravasación arterial y de punción directa de una vaina nerviosa llevan a elegir un producto de contraste yodado no iónico, es decir desprovisto de efecto neurotóxico.

Los riesgos de lesión del nervio craneal son más importantes cuando se utilizan partículas inferiores a 100 µm o, sobre todo, émbolos líquidos. Las posibilidades de revascularización por anastomosis arteriales son más elevadas con émbolos no líquidos de diámetro más grande. La embolización de una anastomosis meningooftálmica o de una arteria oftálmica que nace directamente en la meníngea media causa una amaurosis durante la embolización de la arteria maxilar interna. La embolización de las arterias meníngea menor, meníngea media y del agujero redondo mayor pueden lesionar los nervios craneales III, IV, V y VI. La embolización de la rama estilomastoidea de la arteria occipital y de las ramas petroescamosas de la meníngea media o de la meníngea menor pueden lesionar el nervio VII.

Una parálisis de los nervios craneales IX, X, XI o XII se observa después de la embolización del tronco neuromeníngeo de la arteria faríngea ascendente.

El riesgo de necrosis cutánea sólo existe en el transcurso de la utilización de un émbolo fluido o de partículas muy finas, pues la vascularización de la cara es muy abundante y anastomótica. Este riesgo es más importante para la arteria lingual. En caso de colgajo de traslación, debe respetarse el pedículo nutriente y no embolizarse en preoperatorio.

La utilización de productos líquidos de embolización es peligrosa y debe reservarse a los casos particulares y a operadores experimentados. Pueden acarrear infartos extensos, adhesión de catéteres u oclusiones venosas extensas.

Las algias postembolización son secundarias a reacciones inflamatorias postisquémicas (submaxilitis, trismus, parotiditis), a un absceso (infección de la necrosis) o a un granuloma inflamatorio por cuerpo extraño que puede igualmente sobreinfectarse (después de punción percutánea e inyección de proteinato de zeína o de pegamento) [1, 20].

Indicaciones

Cualquier acto de arteriografía operatoria es una intervención terapéutica que necesita, fuera del caso de la urgencia, la obtención del consentimiento del paciente o de su familia. Debe evaluarse el nivel de riesgo con respecto al beneficio y explicárselo al paciente. La buena coordinación con los otros participantes es indispensable.

EMBOLIZACIÓN DE HEMOSTASIA

La embolización de hemostasia es una de las aplicaciones espectaculares de la neurorradiología operatoria vascular de urgencia. Sustituye ventajosamente a algunas cirugías de hemostasia que, para el mismo resultado, son mucho más deteriorantes. Permite intervenir secundariamente en un campo quirúrgico no hemorrágico. La embolización de las epistaxis, principal indicación, es una técnica rápida y eficaz que, en caso de urgencia, detiene la mayoría de las hemorragias [19].

Epistaxis

Sólo se embolizan las formas graves, reincidentes o persistentes cuando se quita el taponamiento. La embolización se propone cuando fracasan los métodos habituales y antes de procedimientos más agresivos, como la ligadura arterial, sea el sangrado uni o bilateral y cualquiera que sea el origen (idiopático, hipertensivo, postraumático, hematológico, tumoral, vascular malformativo). La arteriografía bilateral opacifica las carótidas externas e internas para investigar la etiología. Muy a menudo, esta búsqueda de la lesión causal es negativa, pero la embolización del territorio hemorrágico debe practicarse. La presencia eventual de una anastomosis peligrosa con las ramas de la carótida interna se verifica previamente. Se emboliza primero, por seguridad, la arteria facial que participa a menudo en la vascularización de una parte de la fosa nasal. En caso de reflujo de los émbolos, éstos serán llevados por el flujo hacia la maxilar interna y no hacia la carótida interna. Luego se emboliza la arteria maxilar interna, principal responsable de las epistaxis. El émbolo específico es el más adaptado. En caso de anastomosis peligrosas, debe intentarse el microcateterismo lo más distal posible de estas anastomosis. El riesgo de la embolización debe entonces compararse con el riesgo de la hemorragia. Se quita la mecha al día siguiente de la embolización. Habitualmente, se obtiene la detención completa y duradera del sangrado. Un solo procedimiento de embolización es suficiente para las epistaxis esenciales o debidas a la hipertensión arterial. El tratamiento de un eventual factor desencadenante se hace conjuntamente [22].

Las telangiectasias mucosas, responsables de las epistaxis de la enfermedad de Rendu-Osler, constituyen un caso particular. Son las malformaciones de la zona capilar predominantes en el segmento venoso dilatado, con una pared adelgazada y frágil. La evolución de la epistaxis marcada por la recidiva, la agravación y la ausencia de tratamiento eficaz a largo plazo fue responsable del 20 % de los decesos. La embolización conducida por vía endovascular se asocia a menudo a una ligadura quirúrgica de las arterias etmoidales anterior y posterior para suprimir las vías de revascularización de las telangiectasias. Pero esta embolización es demasiado proximal puesto que la utilización de partículas de 150 a 300 µm sólo permite la oclusión de las arterias aferentes, sin alcanzar las telangiectasias. La utilización de partículas más pequeñas (50 µm) conlleva un riesgo de necrosis mucosa cutánea. Actualmente, la inyección in situ de un producto esclerosante (proteinato de zeína) en las telangiectasias da un excelente resultado, sea efectuada bajo anestesia general o neuroleptoanalgesia. Hay que evitar cualquier hiperpresión para no embolizar a contracorriente las arterias etmoidales, luego la arteria oftálmica, incluso el sifón carotídeo. Efectuada bajo fluoroscopia, permite en el 75 % de los casos la estabilización y el cese de la epistaxis. Esta técnica se propone en lugar de la embolización endovascular ya que se trata de epistaxis reincidente que dificulta la vida cotidiana y en los casos graves con anemia o después del fracaso de los medios locales. Las complicaciones locales son raras y de evolución simple (edema facial o de las mucosas). El tratamiento no altera las fosas nasales, incluso en caso de infección local [3, 8] *(fig. 1).*

Otras circunstancias

La arteriografía efectuada en urgencia es inicialmente regional y luego selectiva.

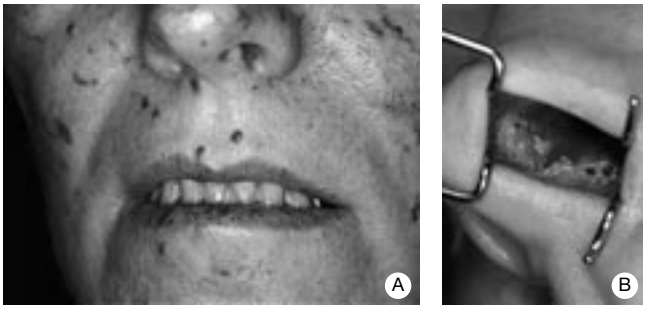

1 *Enfermedad de Rendu-Osler.*
A. Telangiectasias faciales esclerosables por vía percutánea (polidocanol).
B. Telangiectasias de la fosa nasal tratadas por proteinato de zeína (producto polimerizante que no necesita control manual del flujo).

Se busca una laguna de producto de contraste, un aneurisma o una fístula arteriovenosa. Cuando no se hallan tales lesiones hay que prestar atención a una irregularidad arterial parietal o a una interrupción vascular que corresponde a menudo al lugar de la lesión vascular. Como para las epistaxis, la embolización es específica, reabsorbible o no. Son posibles otras elecciones, que se adaptan a cada circunstancia [19, 22].

Las hemorragias postirradiación se deben a la fragilización de los ejes vasculares irradiados. La ruptura vascular de las carótidas en el espacio faríngeo es una circunstancia frecuente de decesos. El eje alcanzado puede ocluirse por vía endovascular y así detener la hemorragia.

Las hemorragias traumáticas se deben a una ruptura vascular con sede, muy a menudo, en la carótida cervical (herida por arma blanca o proyectil), o en el seno esfenoidal cuando el elemento traumático pasa a través de la base del cráneo. En estos casos, la oclusión de la carótida es a menudo la única solución. Las hemorragias de las fístulas traumáticas carotidocavernosas son rarísimas y dramáticas. Este tipo de fístulas arteriovenosas, con una única herida (por oposición a las fístulas durales de bajo flujo y a las fístulas múltiples) aparecen después de un traumatismo violento o de ruptura intracavernosa de un aneurisma carotídeo del sifón. Se manifiestan habitualmente por una exoftalmía pulsátil acompañada de un soplo sistólico frontoorbitario, a veces por quemosis, parálisis oculomotora o una disminución de la agudeza visual. Rara vez producen epistaxis. La epistaxis confirma la ruptura vascular en el seno esfenoidal. Cualquier opacidad esfenoidal asociada a una fístula carotidocavernosa o una epistaxis grave debe desencadenar un tratamiento urgente, que se hace por vía endovascular con ayuda de balones liberables o de *coils*. La oclusión por vía venosa del seno cavernoso representa otra alternativa terapéutica.

Las hemorragias por malformaciones vasculares superficiales, cuando son de tipo arterial, pueden poner en peligro el pronóstico vital *(fig. 2)*. Es necesario planificar un tratamiento con objetivo curativo con un material polimerizante, pues la simple embolización de hemostasia que detiene la hemorragia de forma temporaria será insuficiente. Paradójicamente, la incoagulabilidad de la sangre que queda en las bolsas de las malformaciones venosas no causa una hemorragia espontánea, sino más bien un hematoma extensivo. Pero las hemorragias son a menudo dramáticas en el momento de una operación quirúrgica que no ha sido precedida de una desecación por embolización de los lagos venosos.

ACUFENOS VASCULARES

■ *Acufenos vasculares subjetivos*

Son percibidos solamente por el paciente. Se han hallado numerosas etiologías. La neurorradiología operatoria interviene excepcionalmente en el tratamiento de los acufenos de origen venoso. Son variables durante el día y de un día al otro. La intermitencia, la desaparición durante la compresión yugular homolateral y el aumento con la compresión yugular contralateral se deben a turbulencias venosas yugulares con un golfo de la yugular único o nítidamente predominante, o una procidencia del golfo de la yugular o un golfo yugular invaginándose directamente en la caja. Excepcionalmente, las grandes venas mastoideas responsables de los acufenos pueden ser embolizadas.

■ *Acufenos vasculares objetivos*

Son síncronos del pulso y percibidos por el paciente y el médico. La compresión de la arteria carótida primitiva o de la occipital modifica el ruido.

Fístula dural del seno lateral

El aumento de la presión arterial o sobre todo venosa (tromboflebitis cerebral) transforma en shunt clínicamente activo los microshunts normales de la duramadre. Las arterias meníngeas nutren las fístulas localizadas en la pared de la duramadre del seno lateral o del seno cavernoso. Rara vez están comprometidos el surco etmoidal y el seno longitudinal superior. La afluencia de sangre induce turbulencias que se repercuten a nivel del golfo de la yugular. Los signos clínicos y el pronóstico de esta afección dependen sobre todo del drenaje venoso de la fístula. El ecodoppler proporciona argumentos suplementarios (aumento del flujo arterial, disminución de las resistencias periféricas). El diagnóstico definitivo se basa en la arteriografía selectiva que permite identificar los diferentes pedículos arteriales nutricios (carotídeos interno, externo o vertebral) precisa la topografía de los shunts y estudia la circulación venosa. La arteriografía clasifica las fístulas durales en cinco tipos cuyas indicaciones terapéuticas se comparan con el riesgo evolutivo y el grado de la sintomatología clínica [5].

• *Fístula dural de tipo I*

La fístula drena directamente en el seno y en isocorriente por las vías fisiológicas, sin reflujo venoso colateral. Es una forma benigna, no evolutiva generalmente. El acufeno continuo sistolodiastólico, habitualmente homolateral a la fístula, disminuye de intensidad cuando se comprime la carótida o la arteria occipital. Los flujos en las arterias carótidas primitiva y externa así como yugular interna están aumentados en el doppler; los otros exámenes de diagnóstico por imágenes son normales.

La abstención terapéutica es la norma en las repercusiones funcionales moderadas. Las compresiones manuales de la arteria occipital y la aspirina en dosis bajas dan resultados en el 30 % de los casos. El tratamiento endovascular sólo se plantea en caso de soplo responsable de insomnio o de perjuicio en la vida socioprofesional. El objetivo de la embolización es desvascularizar lo mejor posible la lesión para reducir el ruido. Se efectúa con partículas calibradas. Los cianoacrilatos (pegamento biológico) se utilizan sólo en las formas reincidentes e incapacitantes. La oclusión del seno lateral, si no está implicado en el drenaje venoso cerebral normal y si el soplo es insoportable sin otra posibilidad terapéutica, es una técnica de último recurso. Puede proponerse el ecodoppler cervical como medio de vigilancia de una fístula de tipo I tratada o no.

• *Fístulas durales de tipo 2*

Drenan en el seno venoso correspondiente a un reflujo venoso retrógrado en este seno (tipo 2 A) o en las venas corticales aferentes al seno (tipo 2B). La intensidad del flujo de la fístula o una dificultad al drenaje (estenosis, oclusión) son res-

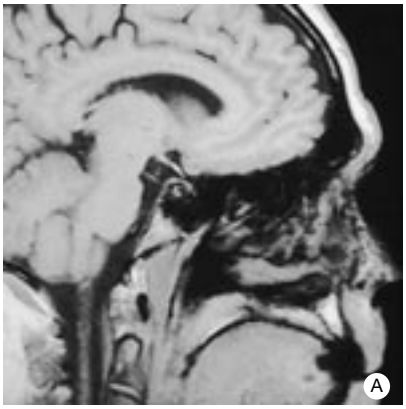

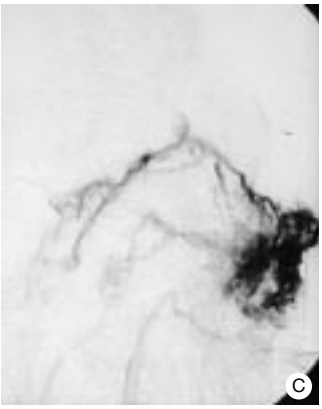

2 *Malformación arteriovenosa de la fosa nasal responsable de epistaxis.*
A. Corte sagital en eco de spin potenciado en T1. Presencia de múltiples hiposeñales lineales en la fosa nasal que indican la presencia de vasos anormales
B. Arteriografía de perfil por inyección en el tronco temporomaxilar. Opacificación de la malformación interna alimentada por las ramas de la maxilar interna, con un drenaje venoso precoz.
C. Punción percutánea y opacificación directa del nidus; malformación demasiado distal para ser alcanzada y embolizada eficazmente por vía endovascular con productos líquidos (pegamento, proteinato de zeína o alcohol).
D. Control radiográfico de la inyección del molde de cianoacrilato.
E. Control arteriográfico de perfil por inyección de la carótida externa, absoluta exclusión de la malformación, detención de las epistaxis.

ponsables de este reflujo. La hiperpresión venosa intracraneal inducida puede ser responsable de comicialidad, de déficit, de hipertensión intracraneal. El riesgo hemorrágico solamente existe en la forma 2B, pues las venas corticales que reciben un flujo arterial están fragilizadas.

El tratamiento es imperativo en la forma 2B y si existen signos de hiperpresión venosa intracraneal en la forma 2A. El tratamiento comienza por una embolización de la zona arterial carotídea externa. Esta embolización arterial es a menudo insuficiente pues las arterias durales de las arterias vertebrales y de la carótida interna revascularizan la malformación. En el caso que el seno sólo sirva para transportar la sangre de la fístula, se propone una oclusión por vía venosa del seno con ayuda de *coils (fig. 3).*

• *Fístulas durales de tipos 3 o 4*

El riesgo hemorrágico por ruptura de una vena cortical impone un tratamiento endovascular o un acto quirúrgico. En el tipo 3, la fístula se localiza en la pared o en las cercanías inmediatas de un seno, pero el drenaje se hace por una vena cortical que circula a contracorriente. En el tipo 4, se trata de una fístula meníngea de tipo 2B o de tipo 3 con ectasia en el drenaje venoso cortical. Esta ectasia puede ser responsable de un síndrome de masa.

• *Fístulas durales de tipo 5*

Se caracterizan por un drenaje de la fístula en las venas medulares. Son siempre sintomáticas, responsables de sufrimiento bulbar o medular, o de una hemorragia de la fosa posterior. Los casos descritos en la literatura son raros pero a menudo dramáticos. Un desconocimiento de esta entidad nosológica es generalmente la causa de diagnósticos erróneos que retardan la fase terapéutica. Evidentemente, el tratamiento es indispensable y la vía endovascular se impone cada vez más como la técnica que debe utilizarse de primera intención.

Fístulas directas

Las fístulas directas carotidocavernosas y las fístulas vertebrovertebrales traumáticas o congénitas pueden, según su drenaje venoso (petroso inferior ++) y el flujo correspondiente, provocar acufenos. El tratamiento endovascular corresponde a una oclusión del shunt por medio de un balón inflable o de *coil*. Según su arquitectura, el tratamiento de la fístula implica un sacrificio venoso o arterial. Se efectúa un test de pinzamiento (clamps) para determinar la tolerancia a la oclusión arterial. Si se practica la oclusión arterial, debe absolutamente comprender la oclusión del shunt pues si no se expone a que los otros ejes arteriales revascularicen la fístula.

Aneurisma de la carótida intrapetrosa

Esta ectasia muy rara se traduce muy a menudo por un acufeno vascular, a veces por una ruptura o embolia arteriales. El ensanchamiento del canal carotídeo por una masa cuya densidad se realza después de la inyección de un producto de contraste, permite hacer el diagnóstico con la TC. La RM visualiza una masa de tipo vascular con fenómenos de flujo y eventualmente zonas de trombosis. La arteriografía confirma el diagnóstico precisando el tipo de aneurisma. El tratamiento se basa generalmente en el pinzamiento carotídeo.

Vaso anormal desarrollado en la caja del tímpano

Esta anomalía arterial extremadamente rara presenta varias formas:

— un trayecto aberrante de la carótida interna en la caja: acufeno vascular, tímpano azul, ausencia de porción vertical del canal carotídeo en la TC, opacidad redonda de la caja que se une a la porción horizontal del canal carotídeo;

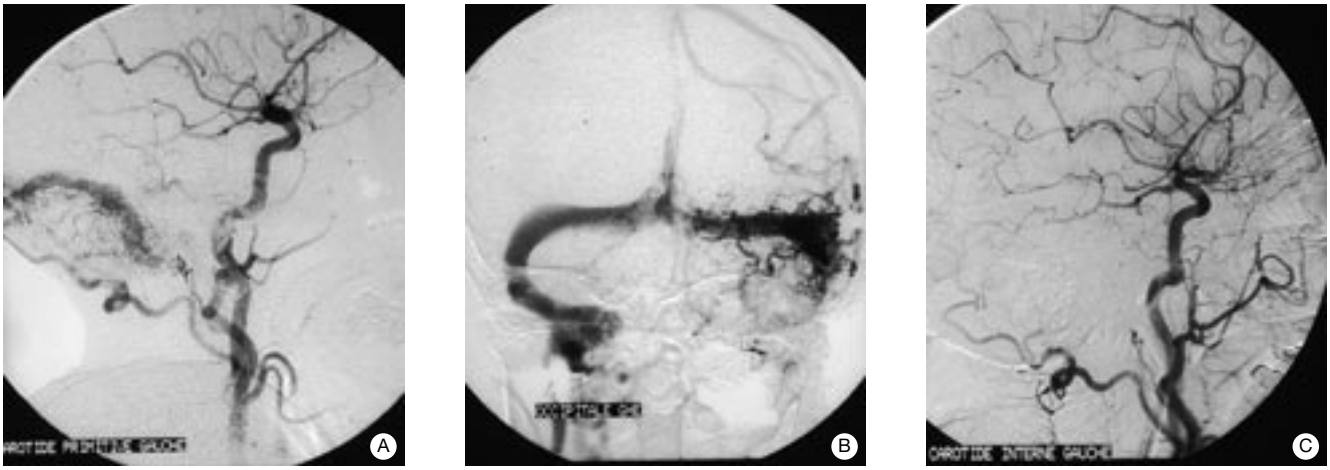

3 *Fístula dural con acufeno invalidante e hipertensión intracraneal inicial*
A. Arteriografía de la carótida primitiva izquierda de perfil, fístula dural de tipo 2.
B. Arteriografía de la arteria occipital izquierda de frente: reflujo en el seno lateral contralateral y en las venas corticales.
C. Control postembolización: embolización endovascular por vía venosa, oclusión con espiras metálicas del seno lateral fistuloso, curación a largo plazo.

— una arteria estapedohioidea: sordera de transmisión, ausencia del agujero redondo menor y pequeña opacidad en la caja, lineal, pasando entre las ramas del estribo en la TC;

— una arteria faringoestapediana (asociación de las dos anomalías precedentes): los signos tomográficos son los mismos que los de una arteria estapedohioidea. Una vez más, solamente la arteriografía asegura el diagnóstico.

Son anomalías arteriales embriológicas. El trayecto aberrante de la carótida interna corresponde a una aplasia de la carótida interna que es reemplazada por un sistema anastomótico intratimpánico entre la faríngea ascendente y la estapedohioidea o la carotidotimpánica. La arteria estapedohioidea nace en la carótida interna, en la unión de las porciones vertical y horizontal del canal carotídeo. Penetra en el oído medio, pasa entre las ramas del estribo y penetra en el conducto facial hasta el ganglio geniculado. Se termina en la arteria meníngea media. La arteria faringoestapediana es una arteria meníngea media que nace en la arteria faríngea ascendente y cuyo trayecto pasa a través del oído medio.

En caso de traumatismo (por acceso quirúrgico del oído medio) o de acufeno invalidante, la embolización asociada o no a tests de pinzamiento es el tratamiento de elección.

TUMORES

La embolización de los tumores de la base del cráneo tiene un lugar importante en el tratamiento de estas lesiones a menudo complejas. Facilita considerablemente la intervención quirúrgica reduciendo las pérdidas sanguíneas y proporcionando informaciones importantes sobre el estado del polígono de Willis. La coordinación de las diferentes etapas de embolización en el tratamiento quirúrgico pasa necesariamente por un estudio previo pluridisciplinario de cada caso [20, 25].

Pueden estudiarse diferentes procedimientos: embolización arterial de las carótidas externa o interna, test de pinzamiento definitivo o temporario de la carótida interna, quimioembolización y embolización tumoral por punción percutánea o por vía nasal. Con la TC y/o la RM pueden efectuarse estudios topográficos y de extensión de los tumores y en la mayoría de los casos se visualizan las relaciones con la carótida interna y la arteria vertebral. La angiografía se solicita para efectuar una cartografía y apreciar el carácter eventualmente hipervascular de la lesión. Muestra las diferentes aferencias arteriales y el estado de la carótida interna del lado de la lesión [6].

Embolización arterial de las aferencias de la carótida externa

La embolización de las aferencias de la carótida externa se practica bajo neuroleptoanalgesia, muy a menudo por vía arterial femoral y cateterismo selectivo de las diferentes ramas aferentes. La embolización es progresiva con ayuda de partículas. El plazo entre la embolización con partículas de tumores hipervascularizados y la cirugía de exéresis no debe exceder 3 días, pues el riesgo de revascularización de las aferencias aumenta con el tiempo. Para la embolización selectiva de los pedículos arteriales nutricios del tumor se utilizan inicialmente pequeñas partículas que son transportadas por el flujo al seno del tumor y luego partículas de tamaño progresivamente creciente para practicar la oclusión de los pedículos nutricios. Estas partículas permiten la desvascularización del tumor y de la región peritumoral.

Deben tomarse algunas precauciones: excelente calidad de los amplificadores de brillo para visualizar los catéteres de menos de 1 mm de diámetro y controlar las inyecciones de partículas, neuroleptoanalgesia para vigilar al paciente continuamente durante todo el examen, estudio cartográfico preciso antes de la embolización para detectar las anastomosis peligrosas.

Las complicaciones graves de embolización de la carótida externa son cada vez más raras, aproximadamente tres accidentes por 100 procedimientos.

La quimioembolización consiste en mezclar drogas citotóxicas con fragmentos reabsorbibles de esponja de gelatina calibrado que asegura la liberación progresiva en 48 horas, obteniendo concentraciones intratumorales muy importantes. Estos fragmentos son inyectados por vía endovascular en el parénquima tumoral. No se deben suprimir el o los pedículos aferentes a fin de no impedir otros procedimientos eventuales. Permiten, en las neoplasias hipervasculares no operables y quimiorresistentes, mejorías funcionales inesperadas (por ejemplo, oclusión labial en cáncer hipertrófico de la lengua por desaparición del efecto de masa).

La quimioperfusion prolongada en la carótida externa presenta un riesgo elevado de desplazamiento del catéter en la carótida interna. No puede pues prolongarse durante varios días sin peligro. Cuando está indicada, la inyección se efectúa bajo control óptico regular, en algunas horas, impidiendo cualquier movimiento de la cabeza. Las concentraciones intratumorales citotóxicas son muy importantes. Estas dos técnicas tienen la ventaja de requerir solamente 24 horas de hospitalización [18, 20].

Test de pinzamiento de la carótida interna

Este test de oclusión arterial temporario se efectúa en caso de patología que necesite la oclusión de los vasos: aneurisma gigante carotidooftálmico de la región cervical o intrapetroso, algunas fístulas carotidocavernosas, tumores que invaden las paredes carotídeas, hemorragias postirradiación. Este test se efectúa también cuando existe un riesgo de ligadura carotídea durante la intervención quirúrgica. Permite apreciar la tolerancia clínica a la interrupción del flujo carotídeo interno. Las condiciones de seguridad, para proseguir una disección, son totalmente diferentes cuando se sabe que la carótida interna debe ser absolutamente respetada porque el polígono de Willis no es funcional.

Este test, practicado en sala de angiografía terapéutica, bajo neuroleptoanalgesia, con una vigilancia neurológica y clínica permanente, se efectúa bajo heparinoterapia y no sobrepasa los 30 minutos. Un balón se sitúa en la carótida interna, inflado con producto de contraste hasta la oclusión del eje arterial. Se puede desinflar en todo momento muy rápidamente según la intolerancia clínica (trastornos sensitivos motores o de las funciones superiores). Las suplencias angiográficas del polígono de Willis se estudian simultáneamente por una vía de acceso arterial femoral contralateral. Con el cateterismo y la opacificación de la carótida interna opuesta se evalúa la arteria comunicante anterior con la rapidez del llenado silviano del lado pinzado. El carácter funcional de la arteria comunicante posterior se valora con la inyección de la arteria vertebral dominante. Luego se valoran las anastomosis de las meninges entre las ramas de la maxilar interna y del sifón carotídeo del lado pinzado y el llenado retrógrado de la arteria oftálmica por anastomosis susceptibles de revascularizar el sifón carotídeo suprayacente. Este test está a veces acoplado a un estudio del flujo sanguíneo cerebral por medio de un doppler transcraneal o de un electroencefalograma, pero el test más seguro es el de hipotensión controlada. Consiste en disminuir durante 10 minutos la presión arterial máxima de 40 mm de mercurio después de 15 minutos de un pinzamiento carotídeo bien tolerado clínica y angiográficamente, para detectar con rapidez una alteración de la autorregulación craneal. Algunos pinzamientos carotídeos bien soportados en un primer tiempo, se complican en las horas o los días que siguen de un déficit neurológico en el momento de una disminución tensional, en particular durante la noche.

Si el pinzamiento se tolera bien y se decide el sacrificio carotídeo, el balón se despega por tracción sobre el catéter, luego un segundo balón de seguridad se sitúa en la carótida interna subyacente. El paciente permanecerá durante por lo menos 24 horas en la unidad de cuidados intensivos con control hemodinámico y neurológico. El control hemodinámico consiste en mantener la tensión arterial evitando los descensos bruscos o las alteraciones del ritmo cardíaco. La operación se realizará una decena de días después del pinzamiento para que el trombo carotídeo suprayacente al balón se organice y no emigre por efecto de la movilización quirúrgica.

Si no se ha tolerado el test de pinzamiento y la oclusión carotídea es obligatoria, hay que crear quirúrgicamente una anastomosis temporosilviana que hay que controlar secundariamente (10 días) con un nuevo test de pinzamiento. Si el test ha sido tolerado, se libera el balón. Es necesario dejar un tiempo suficiente a la hemodinámica craneal para adaptarse a esta nueva situación [2, 24].

Embolización arterial de las aferencias de la carótida interna

Cuando las ramas intracavernosas de la carótida interna participan de forma importante en la vascularización tumoral, a veces es posible cateterizar selectivamente estas ramas intracavernosas, pero a menudo son de fino calibre, múltiples y poco accesibles a un cateterismo superselectivo, lo cual implica un riesgo para la circulación carotídea interna y obliga a utilizar un balón temporario de protección. La oclusión temporaria proximal a la arteria oftálmica con un balón no liberable, permite una embolización subyacente con otro catéter. Luego de la embolización es necesario realizar un lavado cuidadoso por debajo del balón antes de desinflarlo. Se evita así el sacrificio de un eje con destinación cerebral. Los riesgos de la embolización de las ramas de la carótida interna, con o sin pinzamiento, son tres veces más elevados que la embolización del contingente carotídeo externo [21].

Embolización intratumoral por punción percutánea o por vía nasal

Bajo anestesia general, un catéter 16 G se introduce en el tumor por vía endonasal, precondílea o vestibular (en casos de extensión sinusal). Este catéter sirve de guía a las agujas de punción lumbar que se posicionan en diferentes partes del tumor. Un reflujo arterial confirma que la aguja se encuentra en el lecho vascular tumoral, que se opacifica a continuación, verificando la ausencia de contaminación arterial a contracorriente de las ramas de las carótidas externa e interna. La aguja se lava con glucosa al 5 % para suprimir todo compuesto iónico que pueda inducir la polimerización del cianocrilato. Luego una mezcla de cianocrilato y de lipiodol se inyecta bajo control óptico. La mezcla se completa con tungsteno o tantalio que mejoran la visualización óptica de los productos y colorean el tumor en negro para el tiempo quirúrgico. El émbolo se inyecta lentamente bajo control óptico y difunde en el lecho capilar tumoral. Progresivamente, el tumor se «plastifica». Con control angiográfico repetido se verifica la desvascularización progresiva. Una embolización regional complementaria endovascular de las ramas de la carótida externa evita el sangrado de la vía de acceso.

El tumor blando hipervascular resulta «plastificado», exangüe y bien identificable gracias a su coloración, lo cual facilita la exéresis y se reduce el riesgo de recidiva. Esta técnica se utiliza para todos los tumores hipervasculares (metástasis hipervasculares, tumores glómicos, fibromas nasofaríngeos). Desarrollada inicialmente para eliminar los riesgos de la vía endovascular de la embolización de las ramas de la carótida interna, no está desprovista de complicaciones. La principal complicación es el llenado a contracorriente de las ramas del sifón carotídeo o de la arteria oftálmica, luego la contaminación de las arterias silvianas. Es necesario efectuar las inyecciones bajo control fluoroscópico de perfil de excelente calidad, con un producto de embolización bien visible, con polimerización bastante rápida para detener la progresión del producto cuando se detiene la inyección con la jeringa.

Cada caso debe ser analizado. Los autores de este artículo reservan estas técnicas a los voluminosos fibromas nasofaríngeos de extensión intracraneal con vascularización masiva del contingente carotídeo interno y a los voluminosos tumores glómicos con invasión intracraneal. Se debe indicar que el riesgo es máximo en estos tumores voluminosos pues envuelven la carótida interna. Los pequeños tumores se embolizan fácilmente con esta técnica, pero actualmente se utilizan con frecuencia técnicas más clásicas [20]. No obstante, la aparición de nuevos materiales de embolización y de nuevas drogas deberían aumentar las indicaciones. El examen anatomopatológico de las piezas de exéresis muestra fenómenos muy importantes de necrosis intratumoral, lo cual sugiere un efecto terapéutico propio de la embolización que un seguimiento a medio o largo plazo debería permitir apreciar. Algunos tumores glómicos benefician actualmente de la embolización percutánea al cianocrilato, sin exéresis secundaria, pues la masa acaba por retraerse [4] *(fig. 4)*.

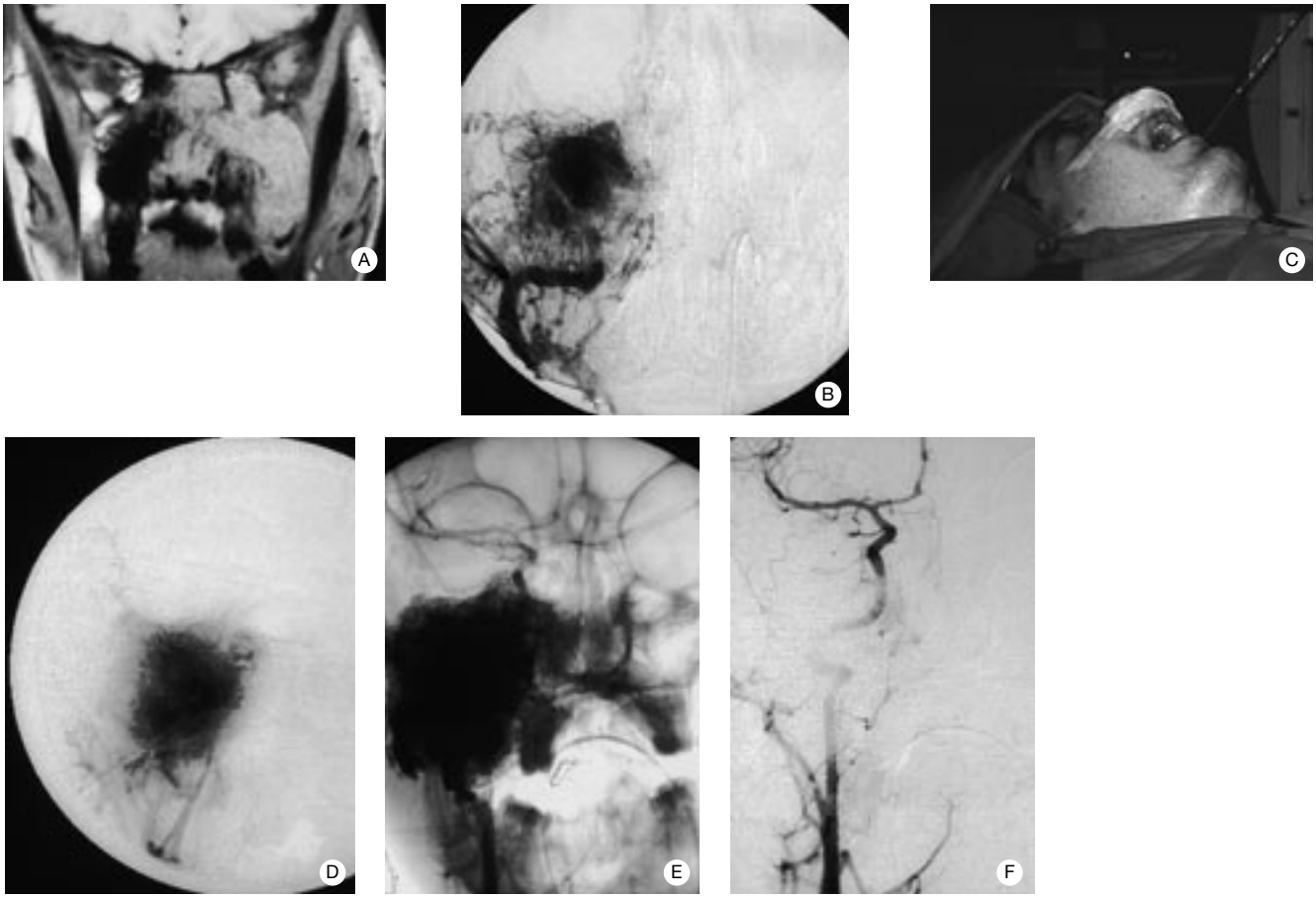

4 *Fibroma nasofaríngeo.*
A. Corte coronal en eco de spin potenciado en T1; proceso histológico que ha llenado el seno maxilar derecho, la hendidura pterigopalatina (ampliada) y la fosa nasal derecha.
Invasión de la fisura orbitaria superior y del seno esfenoidal.
B. Arteriografía frontal de la arteria maxilar interna derecha, que muestra el blush tumoral intenso.
C. Punción percutánea por vía precondílea.
D. Tumorografía de frente, obtenida por punción directa.
E, F. Arteriografía frontal de la arteria carótida primitiva derecha después de embolización. E: radiografía no sustraída, con molde opaco del tumor por cianoacrilato; F: radiografía sustraída que muestra la desvascularización tumoral.

HEMANGIOMAS Y MALFORMACIONES VASCULARES

Los hemangiomas se diferencian de las malformaciones vasculares por sus características clínicas, histológicas, evolutivas y hemodinámicas. La denominación de «hemangioma» se reserva para los «angiomas inmaduros» del lactante. Se trata de una proliferación celular endotelial, es decir de un tumor que ha necesitado vasos para alimentarse y drenar. Afecta al 10 % de los lactantes. Tiene un potencial evolutivo trifásico característico. Las «malformaciones vasculares» constituyen el segundo grupo de anomalías vasculares. No se trata de una proliferación celular endotelial sino de un error de la morfogénesis vascular con anomalía estuctural. Antaño denominados angiomas maduros, no tienen ninguna tendencia a la regresión espontánea como en los hemangiomas del lactante. El término «angioma» es impropio pues implica el concepto de tumor y debería reservarse a los tumores del lactante y no utilizarse para las malformaciones venosas hepáticas o capilarovenosas vertebrales [7].

Hemangioma

Este tumor sólo necesita generalmente una simple vigilancia y a veces cuidados locales para tratar las sobreinfecciones, las necrosis o los sangrados. Puede presentarse bajo tres formas: tuberosa (que corresponde a la clásica fresa), subcutánea pura y muy a menudo mixta.

En el 25 % de los casos existe una repercusión funcional en razón de la localización: palpebral (riesgo de ambliopía), auricular (origen de infecciones y dificultades auditivas), labial (problemas de succión y ulceración frecuente) o nasal (necrosis con destrucción de los cartílagos [angioma Cirano]).

En menos del 1 % de los casos, el pronóstico vital está comprometido por localizaciones viscerales subglóticas o que poseen una repercusión cardíaca (hemangiomatosis miliar, hemangioma hepático o forma gigante). El síndrome de secuestro plaquetario de Kasabach-Merritt es un fenómeno hematológico particular que aparece bruscamente en los primeros meses de vida en un hemangioma subcutáneo inflamatorio voluminoso. La numeración plaquetaria es entonces inferior a 30 000/mm^2, el resto de la coagulación es generalmente normal. Los estudios anatomopatológicos muestran que este síndrome aparece en tumores específicos que no son típicamente hemangiomas. La embolización se efectúa sólo en caso de fracaso de los tratamientos medicamentosos (corticoterapia, interferón, etc.) y en las formas graves. La angiografía muestra una opacificación tumoral intensa con drenaje venoso precoz característico, que a veces se confunde con una malformación arteriovenosa [7] *(fig. 5).*

Malformaciones vasculares superficiales

Se diferencian anatómicamente, según el tipo de vasos preferentemente implicado, en varios subgrupos, a veces asociados: capilar, venoso, linfático, arteriovenoso.

5 *Hemangioma del lactante. Doble localización con repercusión funcional:*
— localización palpebral superior derecha que disminuye la abertura palpebral.
— localización inferior derecha sobreinfectada. Indicación de un tratamiento médico (corticoides, antibioticoterapia, cuidados locales). No se indica la embolización.

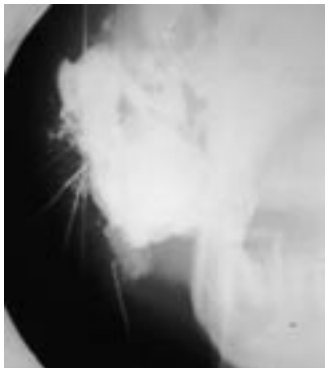

6 *Control radiográfico después de punción percutánea yugal de múltiples bolsas de una malformación venosa derecha (inyección en las bolsas con proteinato de zeína añadido al producto de contraste).*

Malformación capilar

Se denomina también angioma plano o «mancha de vino». Afecta a los capilares dérmicos y se tratan con láser argón y más recientemente con láser con color. Los exámenes complementarios sólo se realizan en caso de duda clínica (falso angioma plano) o de una forma particular (lesión del dermatoma oftálmico).

Las telangiectasias forman parte también de las malformaciones capilares. Su forma elemental es el angioma estelar. Pueden asociarse con un componente hiperqueratósico en los angioqueratomas, o corresponder a una anomalía estructural en las formas diseminadas de la enfermedad de Rendu-Osler [7] *(fig. 1, A).*

Malformación vascular venosa

Se denomina también capilarovenosa. Se presenta en forma de capa azulada fría, depresible, que incrementa su volumen cuando aumenta la presión venosa (compresión yugular, esfuerzo, posición declive). El perjuicio estético, funcional y psicológico suele ser importante con un desarrollo progresivo a lo largo de la vida. Las flebolitis se crean por trombosis espontáneas en esos lagos venosos estancados.

En las formas de pequeño tamaño, la esclerosis con polidocanol permite una buena decoloración y a menudo, al final de dos aplicaciones, la regresión de la malformación.

En las formas de volumen intermedio, el proteinato de zeína inyectado directamente en las bolsas después del control óptico de la morfología, del drenaje y de las interconexiones de las diferentes bolsas, permite mejorías funcionales *(fig. 6)*, como la desaparición de la sensación dolorosa de tensión de la malformación durante el esfuerzo, así como un buen resultado estético. Este producto no produce nunca necrosis extensa y se reabsorbe espontáneamente algunas semanas después de una intensa reacción inflamatoria gigantocelular. Esta embolización por punción percutánea se efectúa cuando la malformación repercute sobre la función oclusal, el crecimiento facial o la psicología del niño. Algunas reintervenciones son necesarias. Esta técnica poco invasiva evita los gestos quirúrgicos mutilantes. La cirugía tien indicaciones reparadoras y cosméticas. A menudo se acompaña de una preparación ortodóntica y maxilofacial acoplada a la esclerosis de las bolsas *(fig. 7)*. El riesgo es la descompensación, durante la cirugía, de la coagulación intravascular latente por falta de liberación del activador endotelial de la fibrinólisis.

En las formas voluminosas (temporomasetéricas) un método quirúrgico de simetrización es muy a menudo necesario, precedido de varios procedimientos de embolización con proteinato de zeína para desecar la malformación o recientemente, por embolización percutánea con cianocrilato que plastifica la malformación y facilita la disección de los planos de disección. Esta embolización efectuada bajo anestesia general se acompaña de una embolización endovascular arterial que disminuye el sangrado peroperatorio. El cirujano debe retirar el cianocrilato para colocarlo antes de la intervención sobre el trayecto de la vía de acceso. Este segundo tipo de protocolo en las formas voluminosas permite un tratamiento más rápido. Algunos equipos reservan el alcohol absoluto para las formas voluminosas, en particular periféricas.

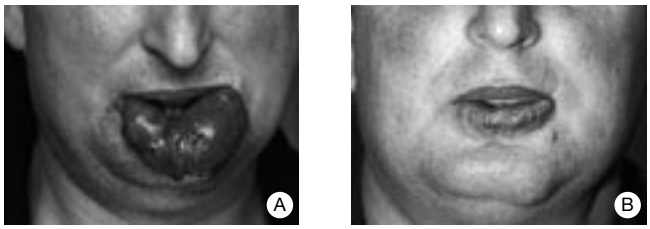

7 *A. Voluminosa malformación venosa labial inferior.*
B. Resultado después de embolización de desvascularización seguida de cirugía.

Las malformaciones venosas orofaríngeas (velo del paladar, base de la lengua, paredes posteriores faríngeas) responsables de apnea del sueño y las malformaciones venosas laríngeas disneizantes se tratan con inyección de proteinato de zeína bajo control endoscópico. La inflamación importante durante una semana después de la intervención necesita el recurso a una traqueotomía preventiva. Dos o tres procedimientos se efectúan a menudo con un mes de intervalo entre cada una. Este tratamiento puede parecer complejo (hospitalización corta en cada intervención) pero aporta resultados satisfactorios con mejoría e incluso desaparición del síndrome de apnea del sueño *(fig. 8)*.

El tratamiento de estas malformaciones es largo y difícil. Implica un protocolo preciso, claramente definido para cada paciente durante la consulta pluridisciplinaria inicial [11, 12].

Malformaciones linfáticas

Se describen tres tipos: la forma macroquística predominante a nivel cervical, la forma histológica o microquística infiltrante de la cara y de la lengua, y la forma mixta. Se manifiestan a menudo antes de los 2 años o durante la ecografía prenatal. Las indicaciones terapéuticas dependen del tipo, del volumen y/o de la localización. Los quistes aumentan bruscamente de tamaño en el curso de las infecciones otorrinolaringológicas, los sangrados o las infecciones intraquísticas. Excepto los casos de urgencia representados por las complicaciones neonatales de tipo asfixia, es habitual apreciar la evolución de la malformación linfática antes de emprender una intervención en razón de algunas regresiones espontáneas. En las formas con quistes voluminosos (forma macroquística), con la punción evacuadora seguida de la inyección in situ de proteinato de zeína, se logra la curación sin recidiva en el 70 % de los casos. Inicialmente se vacía el quiste de su líquido, muy a

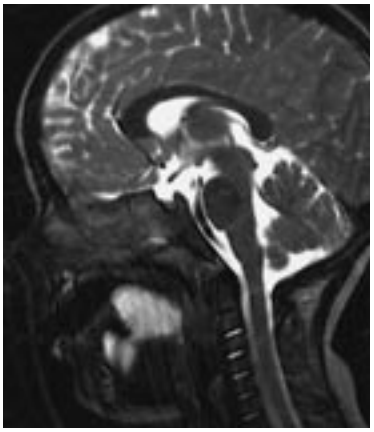

8 *Corte sagital en eco de spin potenciado en T2: voluminosa malformación venosa, en hiperseñal, de la base de la lengua, responsable de un síndrome de apnea del sueño en un niño. Tratamiento esclerosante con traqueotomía durante 3 meses.*

9 *Malformaciones linfáticas.*
A. Malformación linfática quística cervical, excelente indicación de embolización con proteinato de zeína; regresión total en 6 meses.
B. Malformación linfática microquística lingual. No se indica proteinato de zeína. Indicación de una cirugía de reducción lingual. Posibilidad de embolización por vía endovascular en caso de hemorragia.

menudo cetrino, para ser enviado a citología. El líquido conlleva una mezcla linfocitaria, a veces oculta por un sangrado intraquístico. Se inyecta producto de contraste para apreciar la morfología del o de los quistes. Se vacía nuevamente el quiste y se inyecta el proteinato de zeína. Pueden proponerse otros productos (bleomicina, alcohol absoluto, cepas de bacterias inactivadas), pero para los autores de este artículo, el proteinato de zeína representa el producto utilizado de primera intención antes de la cirugía *(fig. 9A).*

En las formas microquísticas, la embolización no tiene ninguna eficacia, fuera de las formas linguales, que necesitan una glosectomía de reducción [13] *(fig. 9B).*

Malformaciones vasculares arteriovenosas

Son las malformaciones vasculares más peligrosas, pues son hemodinámicamente activas, responsables de una hemorredistribución con repercusión local y general. Además, poseen un potencial evolutivo a veces incontrolable. Deben diferenciarse dos tipos principales de malformaciones: las fístulas arteriovenosas, congénitas o traumáticas, que corresponden al shunt directo a pleno canal entre una arteria y una vena; las malformaciones arteriolovenulares, constituidas por múltiples fístulas pequeñas entre arteriolas y vénulas que forman un nidus, sin red capilar, con un retorno venoso precoz arterializado. Un tercer tipo ha sido recientemente individualizado; se trata de las malformaciones arteriolovenosas que corresponden a múltiples arteriolas que desembocan en una bolsa colectora venosa. Las comunicaciones arteriovenosas llamadas fístulas o shunt se sitúan en la pared de la bolsa venosa. Este tercer tipo angioarquitectónico es más raro y, desde el punto de vista evolutivo, se comporta como las fístulas arteriovenosas [15]. A menudo el diagnóstico es clínicamente evidente ante una masa caliente y batiente, un soplo y un *thrill*. La piel es rosada o roja, con telangiectasias, arterias y venas voluminosas y batientes y a veces una hipertrofia localizada, muscular u ósea, debida a la hipervascularización regional.

La evolución de estas malformaciones es perfectamente imprevisible; puede ser desencadenada por un acto agresivo, traumático, quirúrgico o endovascular o una modificación hormonal (píldora, pubertad, embarazo). Evoluciona habitualmente en dos tiempos: una fase de quiescencia, que puede durar toda la vida y presentarse bajo el aspecto de un falso angioma plano, y una fase de evolución con complicaciones, a veces dramáticas, alteraciones tróficas, hemorragia y repercusión cardíaca *(fig. 10)*. Algunas de estas malformaciones constituyen una verdadera enfermedad local angiogénica que evoluciona progresivamente, a veces de forma incontrolable. La arteriografía forma parte del estudio inicial, y representa el examen primordial, pues precisa la cartografía, el aspecto de las arterias y las venas y, sobre todo, permite clasificar la malformación vascular arteriovenosa según su angioarquitectura. Las fístulas arteriovenosas a pleno canal (tipo 1) y las malformaciones arteriolovenosas (tipo 3) tienen una evolución controlable si se tratan correctamente, ocluyendo la zona de comunicación por vía endovascular o por exéresis quirúrgica. Estos dos tipos de malformaciones pueden tratarse incluso en fase de quiescencia, pues un tratamiento bien realizado conduce a una curación definitiva. Es distinto para la malformación arteriolovenular que, incluso bien tratada, puede continuar evolucionando y obligar a intervenciones de urgencia deteriorantes y aleatorias. Una malformación arteriolovenular siempre puede continuar su evolución, incluso después de largos años de tranquilidad posterapéutica. Las ligaduras arteriales proximales y las embolizaciones endovasculares proximales están proscritas, pues no tratan el shunt o los microshunts y conducen a una revascularización de la malformación por numerosas pequeñas arterias sinuosas, inaccesibles al cateterismo. Estas intervenciones sólo deben realizarse en caso de extrema urgencia, en un centro no especializado. La radioterapia no tiene ninguna indicación *(fig. 11).*

El tratamiento de elección de las fístulas arteriovenosas se basa en la embolización por medio de balones liberados por vía endovascular, de *coils* o de pegamento que ocluyan la comunicación anómala. Las partículas son demasiado pequeñas para ocluir el shunt y migran en el lecho capilar pulmonar. El balón y los *coils* tienen forma y volumen predeterminados en función del shunt. El balón se libera y se desinfla progresivamente provocando la trombosis de la fístula, mientras que los *coils* van a permanecer definitivamente. El pegamento se añade a los *coils*, pues es necesario disminuir el flujo antes de inyectar el producto líquido, si no hay un riesgo de migración venosa, luego pulmonar. El pegamento se utiliza a veces solo si la hemodinámica disminuye espontáneamente o con compresiones manuales vasculares. Estas técnicas preservan la permeabilidad de la arteria y de la vena. Cuando no existe una zona fistulosa adecuada para liberar con seguridad un balón sin sacrificar una arteria o una vena indispensable, se valora la tolerancia a la oclusión arteriovenosa. Si el test no es concluyente, se impone la exclusión quirúrgica del shunt. Cuando los vasos aferentes son displásicos, modificados por los tratamientos anteriores impidiendo así cualquier navegación, se aborda la zona fistulosa por punción directa percutánea. La vía venosa es una alternativa posibles a la vía endovascular o a la vía percutánea directa, pues la navegación retrógrada permite alcanzar la zona fistulosa. Es incluso el tratamiento de la

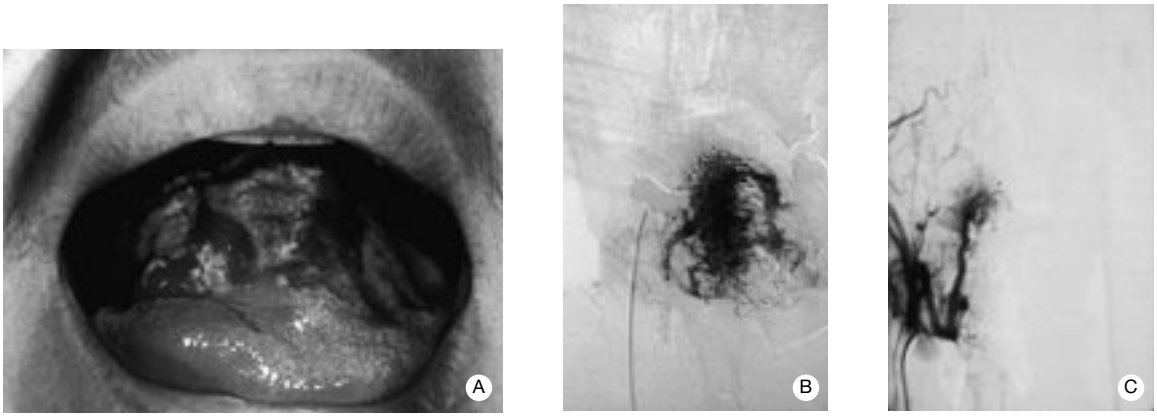

10 *A. Malformación arteriovenosa lingual necrótica.*
B. Arteriografía: preembolización de la arteria lingual (frente) (blush malformativo arteriovenoso, múltiples drenajes venosos precoces).
C. Arteriografía de la arteria carótida externa (frente) después de embolización por vía endovascular con cianoacrilato (importante desvascularización de la malformación, reanudación de la alimentación después de la cicatrización).

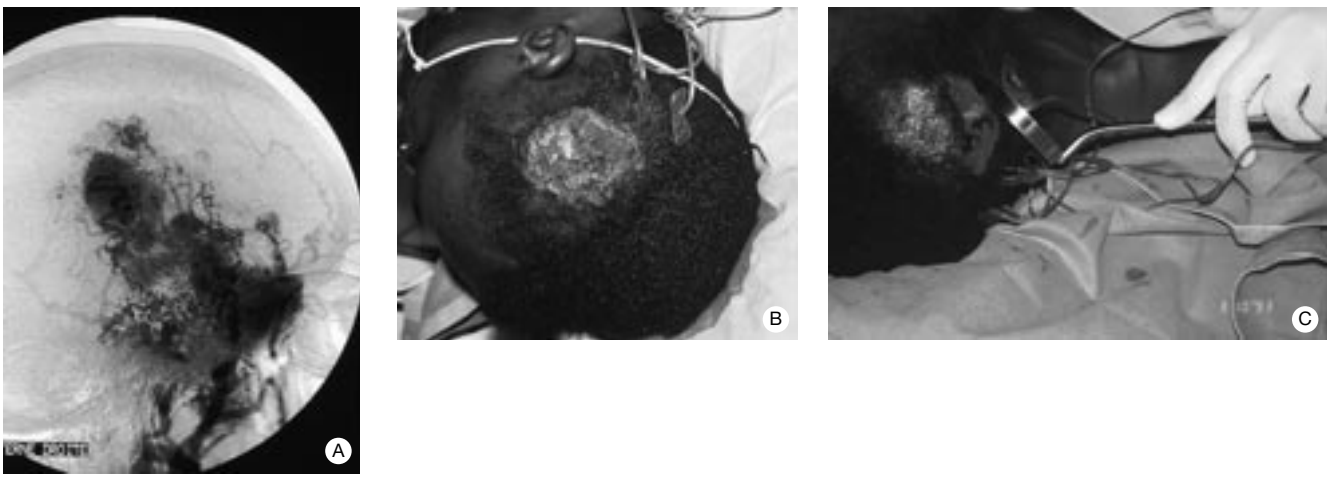

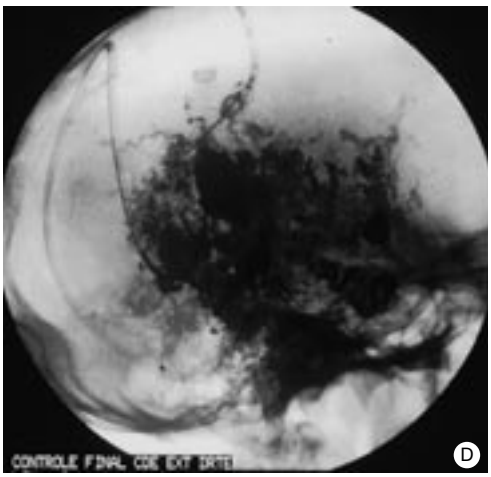

11 *Paciente con una voluminosa malformación arteriovenosa necrótica después de radioterapia.*
A. Arteriografía por inyección en la carótida externa, de perfil, que muestra un blush malformativo muy extenso. Ausencia de posibilidad de desvascularización por vía endovascular, en razón de ligaduras arteriales anteriores. Decisión de una embolización percutánea.
B. Situación de las agujas.
C. Control de los flujos arteriales y venosos con un anillo metálico.
D. Placa radiográfica de perfil que muestra el molde del pegamento de toda malformación arteriovenosa, sin inyección distal o retrógrada.

malformación arteriolovenosa, pues la oclusión de la bolsa venosa va a ocluir los shunts en la pared venosa.

El tratamiento de las malformaciones arteriolovenulares sólo debe proponerse para las formas evolutivas, y se basa en la embolización, completada o no por la cirugía. La embolización consiste en ocluir selectivamente los shunts en fase evolutiva, respetando los shunts quiescentes. Se realiza con microcatéteres de flexibilidad progresiva y émbolo líquido, el único que puede provocar una esclerosis definitiva. Las partículas son con el tiempo excluidas hacia la pared de los vasos, y la oclusión de estos últimos es sólo temporaria. Los balones liberables o los *coils* se utilizan sólo en los macroshunts; están contraindicados en los microshunts, pues sólo pueden ocluir el eje aferente y así realizar un pinzamiento proximal. La embolización permite las exéresis quirúrgicas antaño juzgadas impracticables o demasiado mutilantes, pues los colgajos pediculados o los expansores subcutáneos permiten ahora cubrir grandes superficies cutáneas.

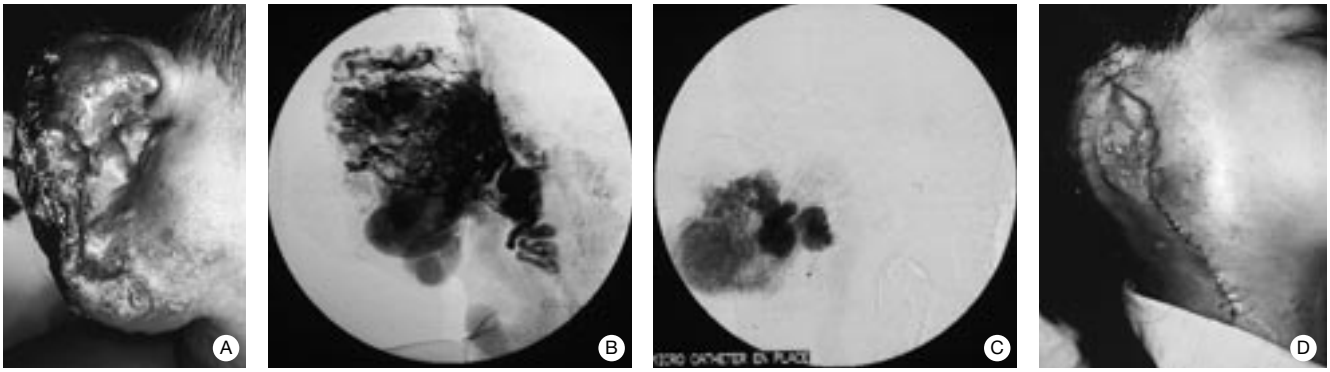

12 *A. Paciente con necrosis sobreinfectada de una voluminosa malformación arteriovenosa del oído, después de múltiples tentativas de tratamiento mediante cirugía y embolización.*
B. Arteriografía de perfil: voluminosa malformación arteriovenosa de más de 15 cm.
C. Desvascularización por vía endovascular con un microcatéter y por punción percutánea, intervenciones que posibilitan la exéresis quirúrgica
D. Exéresis quirúrgica, resultado a las 24 horas, con cicatrización dirigida.

Deben conocerse algunas particularidades debidas a la localización [7]. La localización de la malformación en el oído externo *(fig. 1)* provoca una hipertrofia muy importante del cartílago del pabellón, con alteraciones tróficas precoces y un riesgo de otitis externa. La extensión quiescente al territorio adyacente debe ser respetada. La embolización por vía arterial y por punción directa es el tratamiento de primera intención. Los resultados son excelentes en los sangrados. La cirugía se indica en caso de resultado estético no satisfactorio solamente en las formas limitadas al pabellón del oído. En las formas con extensión retroocular y cervical existe un riesgo de evolución rápida. Las localizaciones de las mucosas son peligrosas por la frecuencia de necrosis con repercusión funcional (labios, lengua, tabique nasal). Las localizaciones del cuero cabelludo poseen una evolución más benigna porque a menudo están formadas por macroshunts que evocan fístulas arteriovenosas múltiples. En las localizaciones faciales medianas debe buscarse una angiomatosis faciorretinotalamomesencefálica de Blanc -Bonnet-Dechaume. En caso de lesión cutánea asociada, la embolización sola conduce raramente a una curación, pues la extensión cutánea es causa de recidiva. Resulta necesario, a menudo, asociarla a una exéresis quirúrgica, a veces precedida de una expansión cutánea. Las localizaciones intraóseas etmoidomaleolares e intramandibulares son extremadamente peligrosas por su evolución y su modo de aparición en el transcurso de una extracción dentaria. La exéresis quirúrgica implica un importante deterioro. La embolización hiperselectiva gracias al microcateterismo y a la punción directa transósea permite la remisión. Las fístulas arteriovenosas congénitas de la carótida externa están a menudo localizadas en la arteria transversa de la cara. La oclusión con balones liberables es el tratamiento de elección [10].

La curación de una malformación arteriovenular nunca es segura, incluso 10 años después de un tratamiento eficaz. Un seguimiento regular con ecodoppler detecta la instauración de nuevas fístulas o el aumento de flujo antes de la descompensación clínica.

Conclusión

El tratamiento pluridisciplinario de estas diferentes patologías permite clarificar y planificar el tratamiento, y subrayar el carácter ineficaz o nefasto de algunas intervenciones. La radiología operatoria ha transformado el pronóstico de las malformaciones vasculares venosas, linfáticas, quísticas y arteriovenosas. Facilita el tratamiento quirúrgico de tumores hipervascularizados de la cara. Representa el tratamiento de elección de los acufenos por fístulas durales. Es indispensable en las situaciones de urgencia de hemostasia. Con el desarrollo de los instrumentos y de los materiales de embolización podrán extenderse las indicaciones otorrinolaringológicas.

Cualquier referencia a este artículo debe incluir la mención del artículo original: Herbreteau D, Cottier JP, Brunereau L, Sirinelli D, Laffont J, Aymard A et Merland JJ. Embolisation dans les territoires oto-rhino-laryngologiques. Encycl Méd Chir (Editions Scientifiques et Médicales Elsevier SAS, Paris, tous droits réservés), Oto-rhino-laryngologie, 20-885-A-10, 1997, 10 p.

[1] Aymard A, Herbreteau D, Casasco A, Houdart E, Trystram D, Merland JJ. Navigation intravasculaire aujourd'hui. *STV* 1995 ; 7 : 227-231

[2] Aymard A, Herbreteau D, Merland JJ, Tran Ba Huy P. Apport de l'angiographie thérapeutique dans la prise en charge des tumeurs de la base du crâne. *Ann Otolaryngol* 1992 ; 109 : 215-218

[3] Borsik M, Herbreteau D, Deffrenes D, Guichard JP, Aymard A, Merland JJ et al. Le traitement des épistaxis de la maladie de Rendu-Osler par injection intramuqueuse d'Ethibloc. *Ann Otolaryngol* 1992 ; 109 : 273-276

[4] Casasco A, Herbreteau D, Houdart E, George B, Tran Ba Huy P et al. Craniofacial tumor devascularization by direct puncture. *AJNR* 1994 ; 15 : 1233-1239

[5] Cognard C, Gobin YP, Pierot L, Bailly AL, Houdart E, Casasco A et al. Cerebral dural arteriovenous fistulae : clinical and angiographic correlation with a remised classification of venous drainage. *Radiology* 1995 ; 194 : 671-680

[6] Deffrenes D, Brette MD, George B, Thurel C, Gelbert F, Wassef M et al. Paragangliome tympanique et jugulaire : sémiologie clinique et bilan d'extension. À propos de 25 cas. *Ann Otolaryngol* 1987 ; 104 : 479-488

[7] Enjolras O, Riche MC. Atlas des hémangiomes et malformations vasculaires superficielles. Paris : Medsi, McGraw-Hill, 1991

[8] Gilain L, Houlle D, Aymard A, Deffrenes D, Merland JJ, Tran Ba Huy et al. Stratégie thérapeutique des épistaxis de la maladie de Rendu-Osler : à propos de 45 cas suivis et traités à l'hôpital Lariboisière. *Rev Off Soc Fr ORL* 1991 ; 10 : 11-14

[9] Halbach VV, Higashida RT, Dowd LF. Management of vascular perforation during neurointerventional procédures. *AJNR* 1991 ; 12 : 319-327

[10] Herbreteau D, Borsik M, Enjolras O, Riche MC. Malformations artério-veineuses. *Rev Prat* 1992 ; 42 : 2037-2041

[11] Herbreteau D, Enjolras O. Malformations veineuses superficielles. *Rev Prat* 1992 16 : 2025-2031

[12] Herbreteau D, Enjolras O, Gelbert F, Borsik M, Riche MC, Venencie F et al. The current management of cervico cephalic veinous malformations pediatric, *Surg Int* 1996 ; 11 : 304-307

[13] Herbreteau D, Guichard JP, Gobin Y, Aymard A, Casasco A, Borsik M et al. Malformations lymphatiques kystiques cervico-faciales. Place de la radiologie interventionnelle. *Ann Otolaryng ol* 1992 , 109 : 258-263

[14] Higashida RT, Tsai FY, Halbach VV. Percutaneous transluminal angioplasty of the subclavium, vertebral and basilar arteries : technical considerations. *Neuroradiology* 1991 ; 33 : 394-396

[15] Houdard E, Gobin YP, Casasco A, Aymard A, Herbreteau D, Merland JJ. A proposed angiographic classification of intracranial arterio venous fistulae and malformations. *Neuroradiology* 1993 ; 35 : 381-388

[16] Lasjaunias P, Berenstein A. Surgical neuro angiography, functional anatomy of craniofacial arteries. Berlin : Springer Verlag, 1987

[17] Laurent A, Gobin YP, Launay F. Neuroradiologie d'intervention, traitement médicamenteux, monitoring et tests fonctionnels. *Presse Med* 1994 ; 23 : 755-762

[18] Merland JJ. Tumeurs vasculaires. Neuroradiologie interventionnelle, Tome 1, Monographie de l' ANPP, 1991 ; vol 6 : 59-95

[19] Merland JJ. Hémostase et urgence. Neuroradiologie interventionnelle, Tome 1, Monographie de l' ANPP, 1991 ; vol : 6 : 55-59

[20] Merland JJ, Herbreteau D, Tran Ba Huy P. Angiographie diagnostique et interventionnelle en ORL. In : Trotoux J, Halimi PH eds Imagerie moderne en ORL. Paris : Arnette, 1994 : 497-542

[21] Riche MC, Cophignon J, Thurel C, George B, Hadjean E, Melki JP et al. L'embolisation de la carotide interne intracaverneuse et intrapétreuse dans le traitement des lésions graves de la base du crâne et du rocher. *J Neuroradiol* 1981 ; 8 : 301-315

[22] Riche MC, Melki JP, Merland J. L'embolisation d'hémostase à propos de 212 cas. *J Chir* 1982 ; 119 : 363-373

[23] Théron J, Courthéoux P, Casasco A, Adachkav F et al. Local intraarterial fibrinolysis in the carotid territory. *AJNR* 1989 ; 10 : 753-765

[24] Tran Ba Huy P, Deffrenes D, Brette MD, George B, Thurel C et al. Paragangliome tympanique et jugulaire . Traitement angiographique, chirurgical et par irradiation. Résultats. Indications. À propos de 25 cas. *Ann Otolaryngol* 1987 ; 104 : 489-499

[25] Valavanis A. Preoperative embolization of the head and neck : indications, patient selection, goals and precautions. *AJNR* 1986 ; 7 : 943-952